LA STAMPA.it GALASSIAMENTE

GALASSIAMENTE

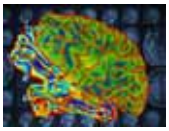

L'incredibile plasticità del cervello
L'anatomia funzionale del cervello può riservare non poche sorprese. Il sistema nervoso centrale non è soltanto infinitamente complesso, ma anche plastico ed adattabile. Seguiamo il caso di una bambina pugliese di due anni, oggetto di uno studio dal significativo titolo "Living with one hemisphere" pubblicato il 15 ottobre su "The New England Journal of Medicine", una delle riviste scientifiche più accreditate (Impact Factor 50) in ambito sanitario internazionale, da Antonio Trabacca, Direttore dell'Unità Operativa di Neuroriabilitazione 1 del Po... tutti gli articoli

GALASSIAMENTE 23/10/2009

L'incredibile plasticità del cervello

ROSALBA MICELI

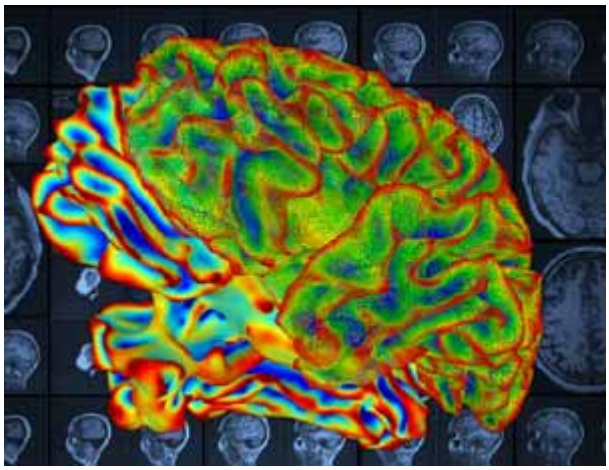

L'anatomia funzionale del cervello può riservare non poche sorprese. Il sistema nervoso centrale non è soltanto infinitamente complesso, ma anche plastico ed adattabile. Seguiamo il caso di una bambina pugliese di due anni, oggetto di uno studio dal significativo titolo "Living with one hemisphere" pubblicato il 15 ottobre su "The New England Journal of Medicine", una delle riviste scientifiche più accreditate (Impact Factor 50) in ambito sanitario internazionale, da Antonio Trabacca, Direttore dell'Unità Operativa di Neuroriabilitazione 1 del Polo di Ostuni dell'IRCCS "E. Medea" e da Franca Di Cuonzo dell'Unità Operativa di Neuroradiologia dell'Università degli Studi di Bari.

La piccola viene inviata per accertamenti all'IRCCS "E. Medea" - La Nostra Famiglia di Ostuni (Puglia): all'esame obiettivo presenta una lieve spasticità all'emisoma destro, con un leggero disturbo nel camminare, nell'uso di una mano e nell'articolazione della parola. I risultati ottenuti mediante una serie di test delineano capacità cognitive adeguate all'età con un funzionamento emotivo, comportamentale e sociale nella norma. I medici che seguono il caso sospettano la possibilità di lievi anomalie nello sviluppo cerebrale. La bambina viene successivamente sottoposta a tecniche di neuroimaging: le immagini di risonanza magnetica encefalica e angio risonanza rivelano una realtà sconvolgente poiché la disfunzione riguarda quasi un intero emisfero.

La risonanza magnetica encefalica mostra una grande cisti porencefalica che si estende nei lobi frontale, temporale ed occipitale, coinvolgendo praticamente tutto l'emisfero di sinistra con risparmio esclusivamente del nastro corticale in regione fronto-basale, temporale anteriore e temporale mesiale, talamo e nuclei della base. L'esame di angio risonanza dell'encefalo e dei vasi al collo mette in evidenza una netta riduzione di flusso sia dell'arteria cerebrale media che dell'arteria cerebrale posteriore di sinistra e concomitante ipoplasia del tratto a1 dell'arteria cerebrale anteriore.

"Di fatto, la bambina con un solo emisfero ha avuto uno sviluppo neuromotorio che l'ha portata a vivere in una maniera solo lievemente disfunzionale e, comunque, come nessuno di noi avrebbe potuto immaginare - spiegano i ricercatori in una nota. In che modo? "Probabilmente con un concetto di efficienza che non corrisponde al nostro. Perché l'altra parte del cervello e le zone del cervello sane hanno messo a disposizione tutte le risorse (neuroplasticità) per compensare quella malata o assente".

La plasticità cerebrale è un fenomeno complesso che interviene in condizioni normali: la struttura (ed il cablaggio) delle connessioni nervose si modifica durante lo sviluppo, portando ad un rimodellamento cui corrisponde un aumento di efficienza del sistema. Tuttavia il cervello può plasmare la propria struttura, nel corso della vita, perfezionando i propri circuiti in modo da adattarli più efficacemente al compito richiesto. Ad esempio, notevoli cambiamenti si possono verificare nel corso di un processo di apprendimento o di una psicoterapia.

In seguito a patologie neurologiche, il cervello, entro certi limiti - che sembrano essere molto ampi - è in grado di riparare se stesso, creando circuiti alternativi a quelli danneggiati (o assenti), individuando nuove modalità di funzionamento, vincendo condizioni normalmente giudicate

incompatibili con la vita, o per lo meno, con una vita normale. In letteratura sono stati segnalati recentemente altri casi-limite in cui la plasticità cerebrale gioca un ruolo significativo: il caso di una bambina tedesca di dieci anni che conduce una vita piuttosto normale nonostante sia nata con una grave menomazione all'emisfero destro, o l'impiegato francese affetto da idrocefalia, ribattezzato "l'uomo senza cervello" (con un quoziente di intelligenza appena sotto la media, sposato, padre di due figli), riportato su "The Lancet".

Una serie impressionante di storie di persone che hanno cambiato il loro cervello è raccolta nel libro "Il cervello infinito" (Ponte Alle Grazie) dello psichiatra canadese Norman Doidge, ricercatore in psichiatria e psicoanalisi per il "Columbia University Psychoanalytic Center" di New York e la "University of Toronto". Scrive Doidge: "E' attraverso la comprensione degli effetti (positivi e negativi) della neuroplasticità che possiamo capire fin dove si estendano le possibilità umane..."

+ IRCCS "E. Medea" - La Nostra Famiglia